

岡山大学附属病院 整形外科

岡山市 鹿田町 2—5—1

電話 086—223—7151

脊椎脊髄外科担当 田中雅人

頤椎の手術を受ける患者様へ

頤椎のしくみ

図2. 中・下位頤椎部

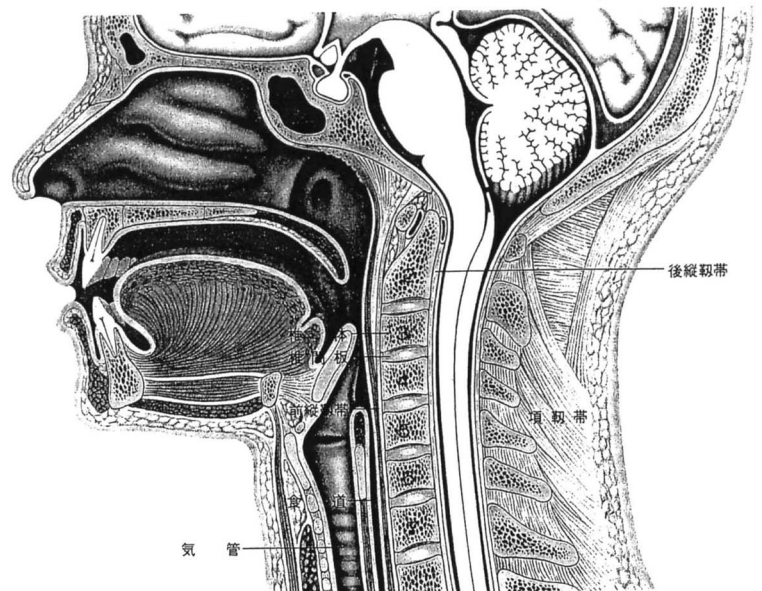
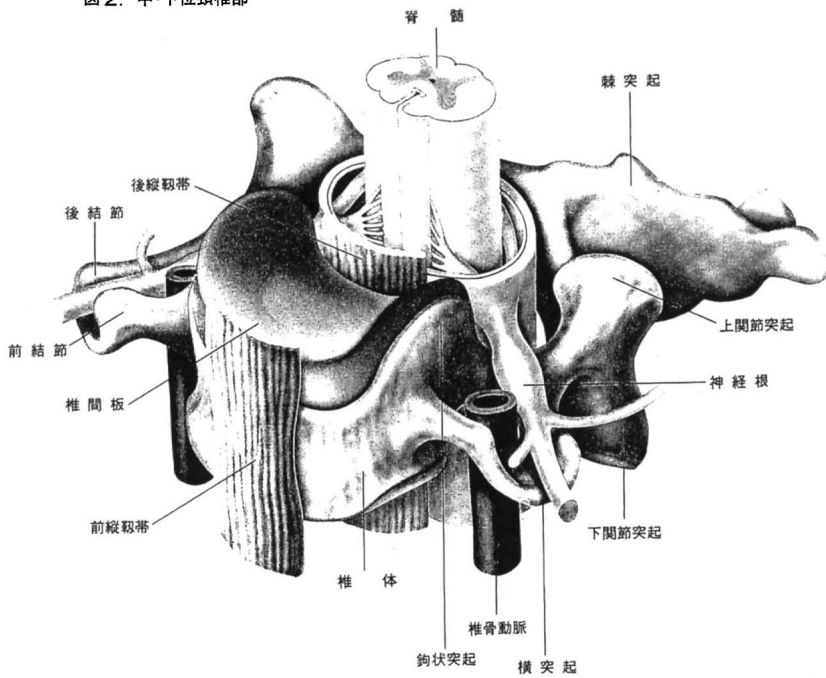
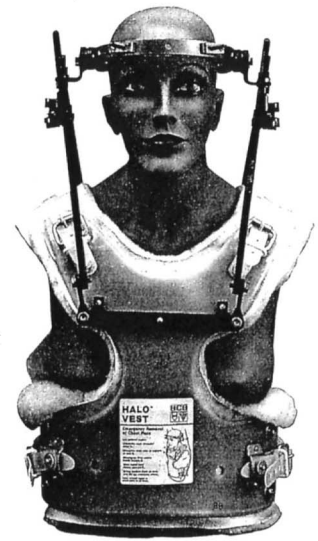

図46. Halo-ベスト

頚椎の手術後について

1. ハローベスト

ハローベストは術後3週間から3ヶ月の間行います。
あなたの場合は術後（3週間、4週間、2ヶ月、3ヶ月）です。



2. 頚椎カラー

ハローベストの後に頚椎カラーは術後約3ヶ月（骨が癒合するまで）行います。
金属を併用した場合にはハローベストは不要です。



退院後の注意点

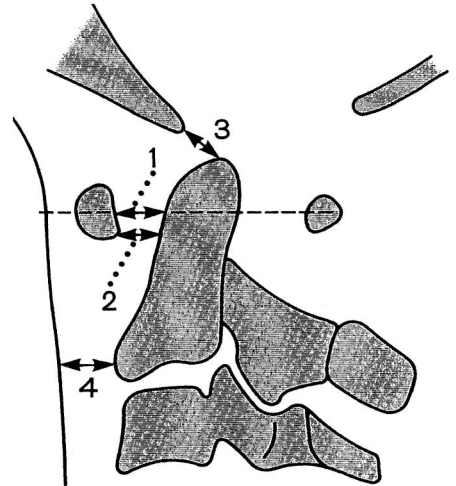
日常生活について

1. 頚椎カラー 術後約3ヶ月はつけますが、寝ているときや横になってくつろいでいる時、入浴時ははずしてもかまいません。
2. 車の運転 原則として頚椎カラーのつけている間は控えましょう。ただし2ヶ月を過ぎれば隣に乗せてもらうのはかまいません。
3. スポ-ツ 原則として頚椎カラーのつけている間は控えましょう。激しいスポーツは6ヶ月は厳禁です。
4. その他 その他わからないことは主治医に相談してみてください。

5. リウマチ性頸椎症

原因： リウマチによって頸の骨や軟骨が破壊されてグラグラして脊髄という神経の幹を圧迫して手足の症状を引き起こします。

症状： 激しい頸部痛、めまい、吐き気、肩こり、手足の痛み、しびれ、脱力、尿や便がでにくいなど。



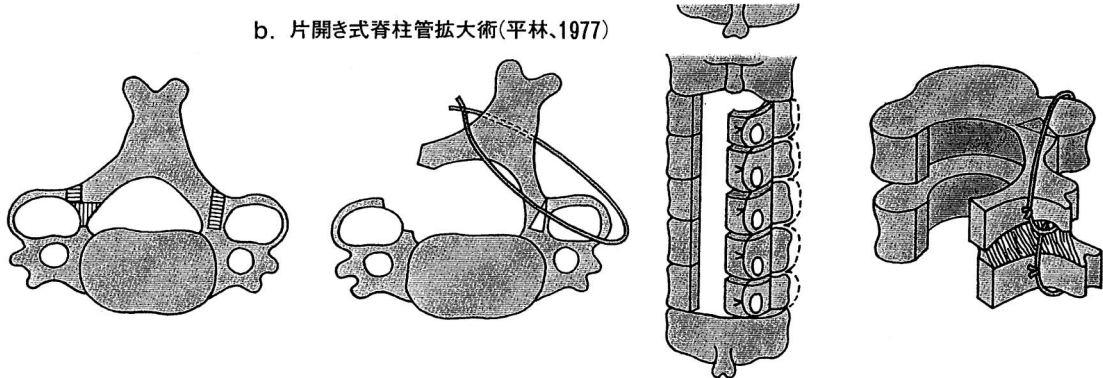
6. その他

腫瘍、化膿性脊椎炎、透析脊椎症

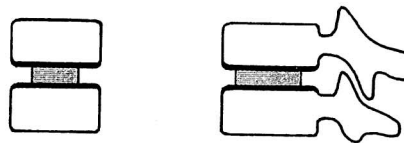
頸椎の手術

1. 頸椎椎弓形成術

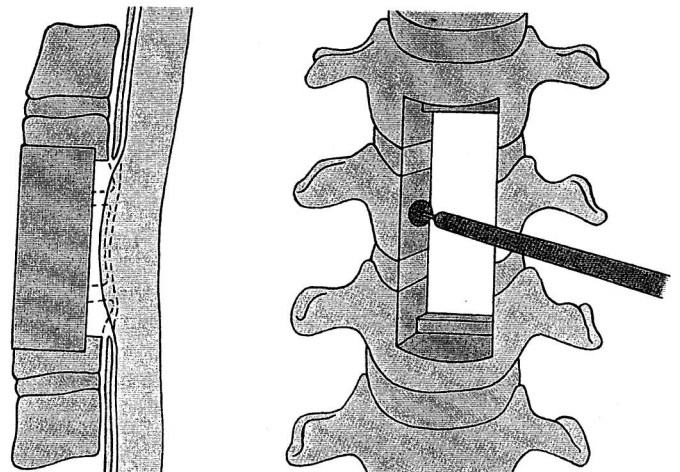
b. 片開き式脊柱管拡大術(平林,1977)



2. 頸椎前方固定術



3. 頸椎椎体置換術



頤椎の病気

1. 頤椎症性脊髄症 (頤椎症性神経症)

原因： 頤椎老化に伴い骨の棘が脊髄という神経の幹(枝)を圧迫して手足の症状を引き起こします。

症状： 肩こり、手足の痛み、しびれ、脱力、歩きにくい、尿や便がでにくいなど。

2. 頤椎症性筋萎縮症

原因： 頤椎老化に伴い骨の棘が脊髄という神経の枝を圧迫して肩が挙がらなくなり、筋肉が萎縮します。

症状： 肩の痛み、しびれ、脱力、肩が挙がらないなど。

3. 頤椎椎間板ヘルニア

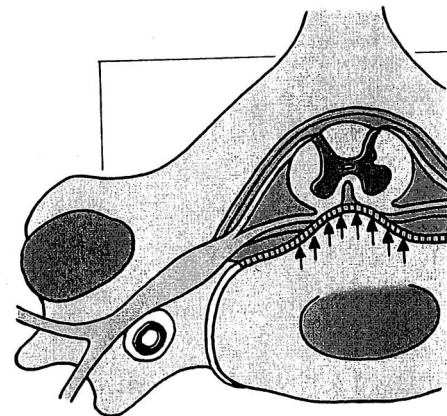
原因： 頤の椎間板という軟骨がとび出して脊髄という神経の幹(枝)を圧迫して手足の症状を引き起こします。

症状： 肩こり、手足の痛み、しびれ、脱力、歩きにくい、尿や便がでにくいなど。

4. 頤椎後縦靱帯骨化症

原因： 頤の靱帯が骨に変化して脊髄という神経の幹を圧迫して手足の症状を引き起こします。糖尿病と関連

症状： 肩こり、手足の痛み、しびれ、脱力、歩きにくい、尿や便がでにくいなど。



正中突出 脊髄圧迫
髄節性症状
索路性症状

図28. 横断肉眼図スケッチ

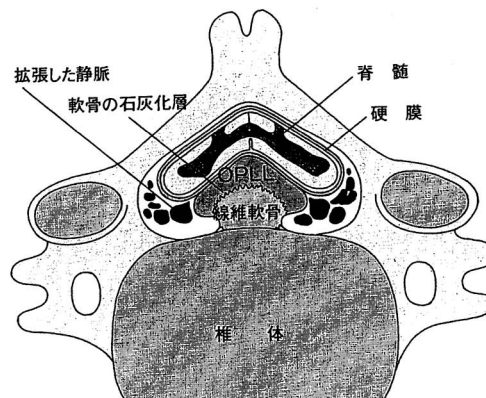


図30. OPLLのX線上的分類

